

N. Hellmers¹, A. Betthäuser²

Ein spezielles inverses Prothesendesign zur Prophylaxe des Scapula-Notching – die Agilon Invers

A special inverse design of prosthesis for prophylaxis of scapula notching – the Agilon Invers

Zusammenfassung: Eines der größten postoperativen Probleme inverser Schulterprothesen ist das inferiore Scapula-Notching, in dessen Folge Osteolysen und Glenoid-lockerungen auftreten können. Verschiedene spezielle Designmerkmale der Agilon Invers (Implantcast GmbH, Buxtehude, Deutschland) haben das Ziel, diese Probleme zu minimieren. Die ersten Frühgebnisse sind ermutigend und zeigen, dass durch einen verringerten Hals-Schaft-Winkel, erhöhten Glenosphärenradius, exzentrische Glenosphären und durch eine Materialumkehr der artikulierenden Gleitpartner kein Scapula-Notching festzustellen ist bei vergleichbaren klinischen Ergebnissen zu den herkömmlichen inversen Schulterprothesen. Besonders die Materialumkehr der Gleitpartner stimmt uns zuversichtlich, da dadurch im gravimetrischen Abriebtest eine Halbierung der PE-Verschleißrate beobachtet werden konnte. Mit Ausnahme einer Prothesenluxation wurden ansonsten keine weiteren Komplikationen festgestellt. Des Weiteren ist die vollständige Modularität gewährleistet, da die Agilon Invers einen Teil des modularen Agilon Schulter-systems darstellt. Schwere, durch die PE-Krankheit bedingte Osteolysen sowie das mechanisch verursachte Notching, sollten aufgrund der spezifischen Konstruktionsmerkmale der Agilon Invers nicht mehr auftreten bzw. deutlich reduziert werden. Diese Hypothese muss jedoch durch weitere Langzeitstudien bewiesen werden.

Schlüsselwörter: Schulter, Inverse Schulterendoprothese, Prothesendesign, Scapula Notching

Abstract: One of the major postoperative problems of reverse shoulder prosthesis is the inferior scapula notching followed by osteolysis and glenoid loosening. Various special design features of Agilon Invers (Implantcast GmbH, Buxtehude, Germany) have the goal to minimize these problems. The first early results are encouraging and show no scapula notching and similar clinical results to conventional reverse shoulder prosthesis after decreased neck-stem-angle, increased radius of the glenosphere, excentric glenospheres and an inverted material of the articulating sliding partner. Especially the inverted material of the articulating sliding partner gives us confidence, because of halving the PE wear rate in the gravimetric abrasion test. Despite of one dislocation no further complications were detected. Furthermore the full modularity is guaranteed, because the Agilon Invers represents a part of the modular Agilon shoulder system. Heavy, the PE-disease induced osteolysis and the mechanically induced notching should no longer occur respective be reduced due to the specific design features of Agilon Invers. However, this hypothesis must be proven by more long-term studies.

Keywords: shoulder, reverse shoulder endoprosthesis, prosthesis design, scapula notching

Einleitung

In den letzten 15 Jahren zeigte sich in der Schulterendoprothetik eine enorme Entwicklung. Besonders im Bereich der inversen Schulterendoprothetik konnten in den letzten Jahren be-

trächtliche Steigerungen der Implantationszahlen beobachtet werden. In den USA konnte zwischen 2000 und 2008 ein Anstieg der Implantationen von Schulterprothesen um das 2,5-fache ermittelt werden. Ein Grund für diesen rapiden Anstieg war die Zulassung der

inversen Prothese durch die Food and Drug Administration (FDA) im November 2003 [1]. Eine Marktanalyse konnte aufdecken, dass im Jahre 2004 ca. 2.000 inverse Prothesen in den USA implantiert wurden, während 2007 fast 10.000 Implantationen zu verzeichnen

¹ Allgemeine Orthopädie und Zentrum für Endoprothetik, Schön Klinik Hamburg Eilbek

² Schulter-Zentrum.com, Hamburg

DOI 10.3238/oup.2013.0076-0084

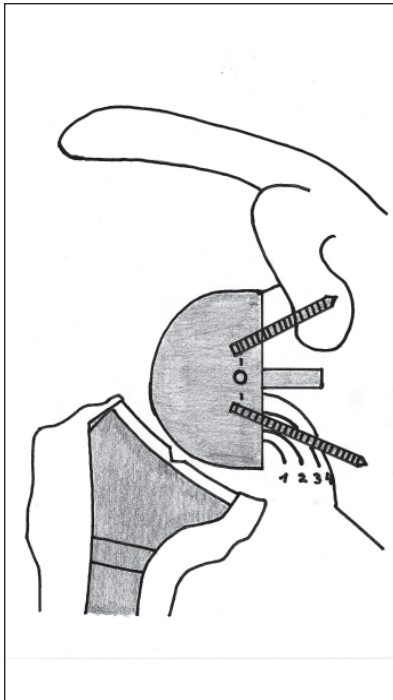


Abbildung 1 Sirveaux-Klassifikation der Knochendefekte durch Scapula-Notching [10]. Grad 1: Knochendefekt, der sich auf den knöchernen Scapulapfeiler der Margo lateralis begrenzt. Grad 2: Defektausdehnung bis zur inferioren Spongiaschraube. Grad 3: Defektausdehnung bis superior der inferioren Spongiaschraube. Grad 4: Defektausdehnung bis unter die Metaglene.

waren [2]. Die gleiche Markanalyse geht von einer Prognose von 30.000 inversen Schulterprothesen im Jahre 2012 aus. Die inverse Schulterprothese ist „en vogue“!

Die Defektarthropathie stellt immer noch die Referenzindikation für die inverse Schulterprothese dar. Aufgrund der demografischen Entwicklung der Bevölkerung werden die Patienten heutzutage deutlich älter und bleiben länger aktiv. Dadurch steigern sich auch der Anspruch und der Wunsch nach einer höheren Lebensqualität. Aufgrund der hohen Patientenzufriedenheit und v.a. der guten funktionellen Ergebnisse nach inverser Schulterprothese folgte eine Expansion der Indikationen. Aktuell wird in der Literatur neben der Defektarthropathie die irreparable Rotatorenmanschetten-Massenruptur ohne Arthrose, die rheumatoide Arthritis mit Rotatorenmanschettendefekt, die akute proximale Humerusfraktur, die chronische Traumaschulter (sog. Fracture Sequelae)

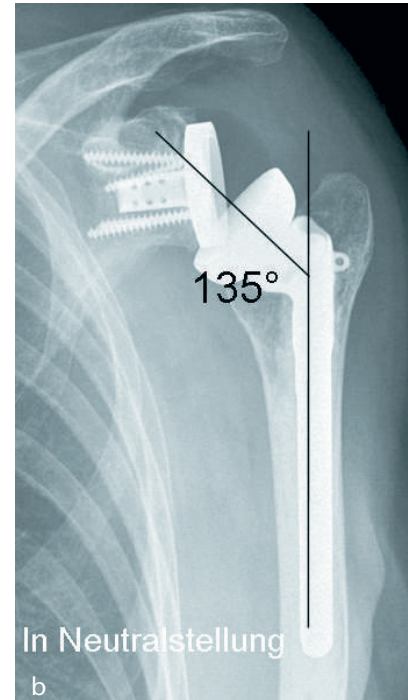
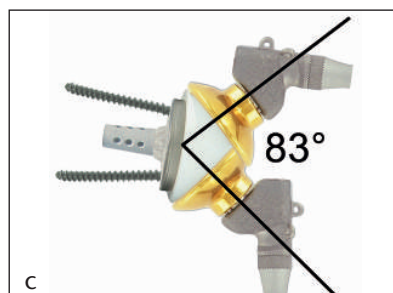
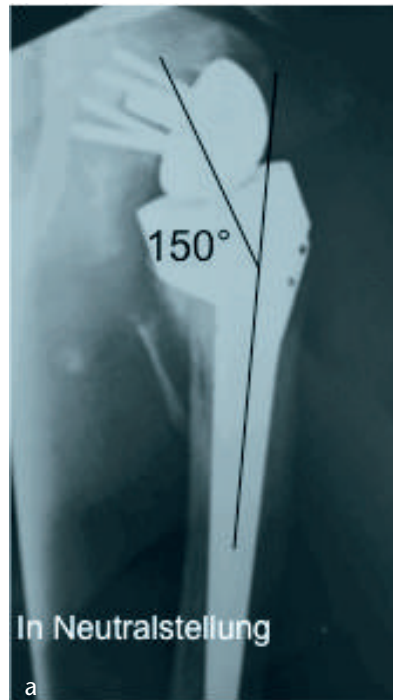


Abbildung 2 a) Ursprüngliche inverse Schulterprothese mit einem Inklinationswinkel von 155° in Neutralstellung. b) Agilon Invers Schulterprothese mit einem Inklinationswinkel von 135° in Neutralstellung. c) Bewegungsumfang Agilon Invers Schulterprothese.

und der Revisionseingriff als Indikation für eine inverse Schulterprothese angegeben [3].

Obwohl die Verlagerung des Drehzentrums nach kaudal und medial durch die inverse Prothese zu einer Verringerung von Scherkräften und zu einer verbesserten Deltamuskelfunktion via Verlängerung des Hebelarms führt und damit eine verbesserte biomechanische Situation entsteht, sind Komplikationen nicht selten. Zumstein und Mitarbeiter [4] geben in einem aktuellen Review eine postoperative Problemlerate von 44 % und eine Komplikationsrate von 20,7 % an. Die Ursache dieser Probleme und Komplikationen sind mit der Medialisierung des Drehzentrums und der Position der Komponenten zueinander vergesellschaftet. In der aktuellen Literatur wird das inferiore Scapula-Notching (44–96 %), Luxationen (2–4,7 %), Glenoidlockerungen (0–5,8 %), Acromioclaviculären Frakturen (1,4–4 %), Nervenläsionen (0–1,4 %) und Infektionen (0–4 %) als

die am häufigsten festgestellten postoperativen Probleme angegeben [3–5]. Die häufigste Komplikation nach Implantation der inversen Prothese ist das Scapula-Notching, ein konstruktionsbedingter mechanischer Kontakt der humeralen Gelenkpfanne an das inferiore Glenoid bzw. an den Skapulapfeiler, der typischerweise in Ruheposition und während der Adduktion auftritt [6–10]. Einerseits kommt es hier durch das Anschlagen des medialen Randes der Humeruskomponente am lateralen Glenoidrand zu einem mechanischen Notching. Andererseits kommt es bei diesem Prozess durch den massiven Polyethylen-(PE)-Abrieb zu einem biologischen Notching, welches wiederum zu einer vermehrten Osteolyse mit Knochenatrophie führen kann (sog. PE-Krankheit) [10] (Abb. 1).

Langfristig muss deshalb vielfach eine Auslockerung der Glenoidkomponente befürchtet werden, sodass die Prothese nur im höheren Alter, bzw.




Abbildung 3 Prüfvorrichtung Verschleißuntersuchung. 1: Gleittisch (axiale Krafteinleitung, Flexionsbewegung und Glenoidaufnahme), 2: Schwinge (Schulterkopfaufnahme und Realisierung der Abduktionsbewegung), 3: Elektro-mechanischer Antrieb der Schwinge, 4: Thermostat.

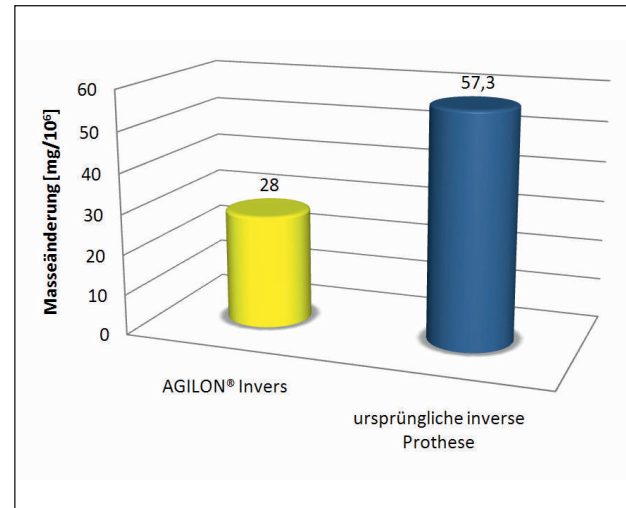


Abbildung 4 Ergebnis Verschleißuntersuchung.




Abbildung 5 a) Mutars Invers, b) Agilon Invers Trauma, c) Agilon Invers Standard, d) Agilon Invers Komponenten.

wenn keine alternativen therapeutischen Möglichkeiten mehr bestehen, eingesetzt werden sollte. Obwohl Scapula-Notching kein bewiesener Vorläufer einer Lockerung der glenoidalen Komponente ist, sollte es nicht als harmloses und unvermeidliches Phänomen der inversen Schulterendoprothese angesehen werden [11]. Während einige Studien keinen Effekt des Scapula-Notching auf den postoperativen Constant Score bzw. Schmerz feststellen konnten [12], zeigen Untersuchungen mit verlängerten Nachuntersuchungszeiträumen einen positiven Zusammenhang zwi-

schen progredientem Scapula-Notching [13] und postoperativ reduziertem Bewegungsumfang, Kraft, verringertem subjektiven Shoulder Score, verringertem relativen Constant Score, Polyethylen-Abrieb und prognostischer Implantatlockerung [9].

Aufgrund der wachsenden Popularität der inversen Schulterprothesen und der alarmierenden Inzidenz von Scapula-Notching sowie der relativ geringen Anzahl von Studien zu diesem Thema ist es also von großem Interesse, das Risiko des Scapula-Notching besser zu verstehen und durch verändertes Prothesen-

design zu vermindern [14]. Dieses war das Ziel bei der Entwicklung der Agilon Invers (Implantcast GmbH, Buxtehude, Deutschland).

Prothesendesign und Material

Zu den Design-Optionen einer inversen Prothese, das Ausmaß des Adduktionsdefizits und damit das Scapula-Notching zu reduzieren, gehören ein verringerter Hals-Schaft-Winkel der humeralen Komponente, eine flachere Prothesenpfanne, eine Lateralisation des Rota-

tionszentrums, ein erhöhter Glenosphärenradius, eine inferior angebrachte Metaglene sowie eine exzentrische Glenosphere mit inferiorem Überhang über das Glenoid [8, 15, 16]. Das Prothesendesign der Agilon Invers liefert die folgenden Optionen zur Reduktion des Scapula-Notchings:

Verringerung des mechanischen Notching:

• **Verringerter Hals-Schaft-Winkel (Inklinationswinkel) der Humeruskomponente:**

Die ursprünglichen inversen Schulterprothesen weisen einen Inklinationswinkel von 155° auf. Dieses fördert unweigerlich ein mechanisches Notching im Bereich des lateralen Glenoidhals bereits in Neutralstellung des Armes. Die Agilon Invers weist einen Inklinationswinkel von 135° auf. Dadurch kann ein Impingement der humeralen Komponente am inferioren Scapulahals vermindert werden. Die Wahl dieses Winkels bietet u.a. den Vorteil der erhöhten Adduktion ohne mechanisches Notching in Neutralstellung des Armes und generell eines höheren Bewegungsumfanges (Abb. 2 a-d)

• **Erhöhter Glenosphärenradius:**

Die ursprünglichen inversen Schulterprothesen boten in der Vergangenheit mit 36 mm nur einen Glenosphärenradius an. Die Agilon Invers bietet die Möglichkeit der Wahl zwischen 3 verschiedenen Radien: 36, 40 und 44 mm. Durch die Vergrößerung des Glenosphärenradius kann ebenfalls das Risiko eines Anschlagens am inferioren Glenoidhals verringert und der Bewegungsumfang mit zunehmendem Radius vergrößert werden. Darüber hinaus verringert sich auch das Luxationsrisiko mit zunehmendem Radius.

• **Exzentrische Glenosphere:** Die Agilon Invers bietet bei den Glenosphärenradien 40 mm und 44 mm eine Exzentrizität an, die zu einem Überhang der Glenosphere bis zu 4 mm über den Glenoidrand führt. Aufgrund der Modularität dieser Komponente kann der Operateur die Position des Überhangs frei wählen und somit ein Notching in der gewählten Richtung reduzieren und gleichzeitig auch die Adduktion erhöhen.

Verringerung des biologischen Notching:

• **Materialumkehr der artikulierenden Gleitpartner:** Im Vergleich zu den ursprünglichen inversen Schulterprothesen wurde bei der Agilon Invers erstmals eine Materialumkehr der artikulierenden Gleitpartner vorgenommen, d.h. die Glenosphere besteht aus Polyethylen (UHMW-PE nach DIN ISO 5834/2) und die humerale Gelenkfläche aus Metall (implatan; TiAl₆V₄-Schmiedelegerung nach DIN ISO 5832/3 mit TiN-Beschichtung). Dieses Konzept beruht auf der Mutars Invers Tumor-Schulterprothese der Firma Implantcast, wo der Austausch der Gleitpartner dieser Art bereits in der Vergangenheit erfolgreich zur klinischen Anwendung kam. Damit sollte ein makroskopischer PE-Abrieb durch Kontakt mit dem Scapulahals nicht mehr möglich sein, sodass das exzessive biologische Scapula-Notching infolge PE-Krankheit zurückgehen müsste.

In einem Dauerbelastungs- und Abriebtest in Anlehnung an DIN ISO 14243 wurden die Eigenschaften dieser Kombination durch uns überprüft. In diesem tribologischen Test wurde eine Gleitpaarung bestehend aus einer humeralen Gelenkfläche aus Metall (implatan; TiAl₆V₄-Schmiedelegerung) und einer Polyethylen-Glenosphere (UHMW-PE) mit einer Gleitpaarung bestehend aus einer humeralen Gelenkfläche aus Polyethylen (UHMW-PE) und einer Glenosphere aus Metall (CoCr-Schmiedelegerung) jeweils mit einem Durchmesser von 36 mm verglichen. Beide Gleitpaarungen wurden in einem identischen standardisierten Versuchsablauf getestet. Es erfolgte jeweils die Testung in 4 simulierten Freiheitsgraden:

Flexion (β_{Flexion} [°], Wert ± 10 , mechanisch fest)

Abduktion ($\beta_{\text{Abd.}}$, Wert ± 35 , mechanisch fest)

Translation (S_1 [mm], Wert ca. 1,5, willkürlich)

Axiallast (Einheit F_N [N], Wert 100–500, geregelt, ± 30 N)

Die Abbildung 3 zeigt die Prüfvorrichtung für die Verschleißprüfung. Als Prüfmedium wurde eine bovine Serumlösung verwendet, welche aus Kälberserum und bidestiliertem Wasser bestand. Der Proteingehalt der Lösung betrug 20 g/l (± 2 g/l). Die Prüftemperatur betrug 37 ± 2 °C. Mit einer Prüffrequenz von 1 Hz wurden die beiden Gleitpaarungen jeweils bis zu 5×10^6 Zyklen im Verschleißsimulator beansprucht. Zwischenuntersuchungen erfolgten nach 5×10^5 , 1×10^6 und dann nach jeweils 1×10^6 Zyklen. Es konnte eine Halbierung der Verschleißrate in der gravimetrischen Untersuchung für die Agilon Invers Gleitpaarung im Vergleich zu dem ursprünglichen inversen Vergleichsdesign ermittelt werden (Abb. 4). Des Weiteren wurden zur Bewertung des Verschleißverhaltens Rauheitsmessungen, Abstandsmessungen und fotografische Aufnahmen durchgeführt. Die Ergebnisse dieses Tests signalisieren, dass für den gravimetrischen Polyethylen-Abrieb der Agilon Invers Gleitpaarung im Vergleich zu der ursprünglichen Materialkonfiguration eine deutliche Reduktion erwartet werden muss. Auf Basis dieser Ergebnisse ist die Materialumkehr der artikulierenden Gleitpartner in der inversen Schulterendoprothetik auch in der Zukunft weiter zu empfehlen. Die Wahl dieses Prothesendesigns bietet u.a. den Vorteil des erhöhten Bewegungsumfanges, da die Wandstärke der inversen Kappe so gering wie möglich gestaltet werden konnte (Abb. 2d).

Da die Agilon Invers einen Teil des modularen Agilon Schulter-systems darstellt, ist die vollständige Modularität gewährleistet. Die Komponenten des modularen Agilon Schulter-systems wurden im Jahr 2005 speziell für die Wiederherstellung des traumatisch zerstörten Schultergelenks entwickelt. Die 10°-Stirnverzahnung und die Verwendung der Verlängerungshülsen von 5–10 mm ermöglichen die intraoperative Anpassung von Torsion und Prothesenlänge. Auf Grundlage der sehr guten Ergebnisse bei der Frakturversorgung wurde das System um Implantatkomponenten erweitert, die auf die optimale Versorgung von Omarthrosepatienten sowie für die Indikation einer inversen Schulterprothese ausgelegt sind. Aufgrund der Modularität des Systems ist eine einfache primäre Implantation der inversen Prothese bzw. eine leichte Konversion auf eine inverse Prothese ohne Schaftexplantation gewährleistet.

Modulares Agilon Schulter-system

Die Entwicklung der Agilon Invers beruht auf dem Konzept der Mutars In-

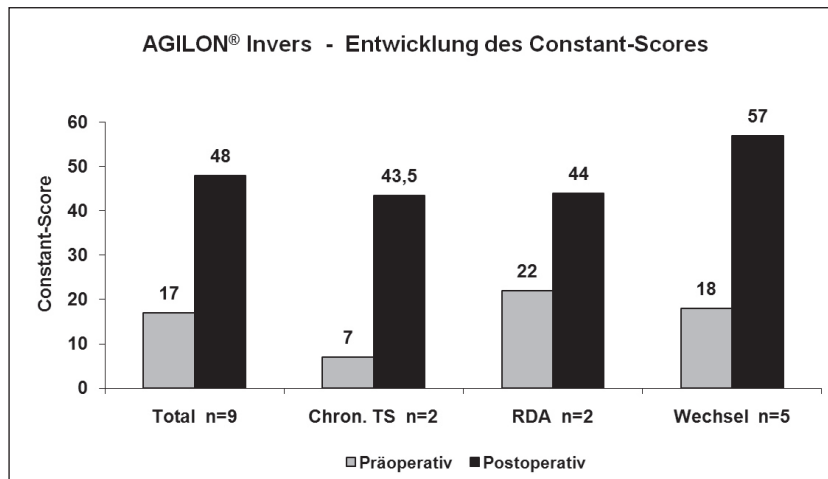


Abbildung 6 Ergebnisse Agilon Invers in Abhängigkeit zu den verschiedenen Indikationen. Chron. TS = Chronische Trauma-Schulter; RDA = Rotatorendefekarthropathie; Wechsle = Wechsel anatomische auf inverse Endo.

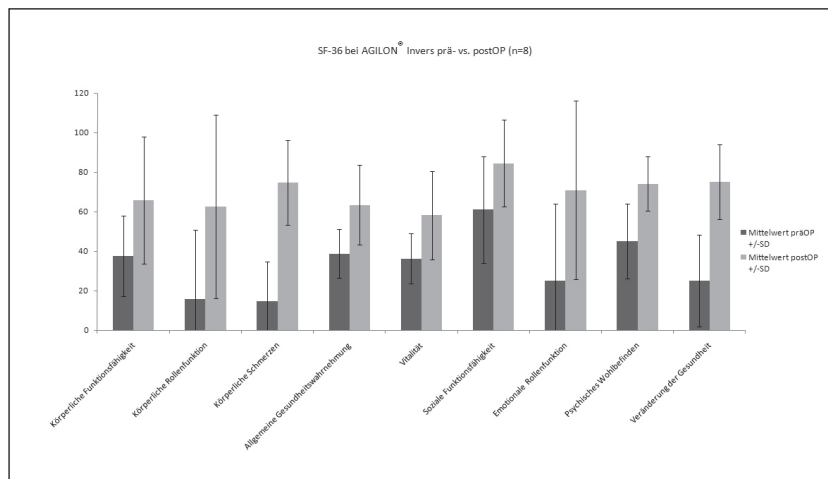


Abbildung 7 Ergebnisse SF-36 Agilon Invers.

vers Tumor-Schulterprothese und der Agilon Invers Trauma-Schulterprothese, die bereits in der Vergangenheit erfolgreich zur Anwendung kamen (Abb. 5a und 5b). Die in unterschiedlichen Radien (36, 40 und 44 mm) verfügbaren, z.T. exzentrischen Agilon Glenosphären und die inversen Kappen mit 3 Halslängen (0,3 und 6 mm) erlauben die exakte Einstellung des Prothesen-Offsets der Agilon Invers. Das zementfreie Glenoid für die inverse Versorgung und die optional zu verwendenden, winkelstabilen Schrauben ergänzen das System (Abb. 5c bis 5d). Neben den unterschiedlichen Längen (90 und 120 mm) und Durchmessern (6–12 mm) der zementpflichtigen Schäfte und den zementfreien Stielen in Längen von 60, 120, 180 und

240 mm mit Durchmessern von 10–16 mm, die dem Operateur die Größenauswahl zur optimalen Versorgung der Patienten bieten, sind 3 verschiedene Metaphysenkomponenten (primär, primär kurz und Trauma) in Längen von 30 und 40 mm verfügbar, die z.T. mit Finnen und proximalen Kragen auf die zementfreie Verankerung in der Humerusmetaphyse ausgelegt sind.

Erste Frühergebnisse

Im Rahmen einer kleinen prospektiven, nicht randomisierten und nicht kontrollierten Anwenderstudie wurden die ersten 9 Patienten (m: 1, w: 8), die mit einer Agilon Invers versorgt wurden, nachuntersucht. Das Durch-

schnittsalter der Patienten betrug 74 Jahre (64–80 Jahre). Allen Patienten wurde die Agilon Invers Traumaschulter mit dem bekannten Designmerkmal einer Materialumkehr der artikulierenden Gleitpartner wie o.b. implantiert, d.h. die Glenosphere bestand aus Polyethylen (UHMW-PE nach DIN ISO 5834/2) und die humerale Gelenkfläche aus Metall (implatan; TiAl₆V₄ - Schmeldelegierung nach DIN ISO 5832/3 mit TiN-Beschichtung). Erhoben wurden der Constant-Score (nicht alters- und geschlechtskorrigiert) und der SF-36 sowie der aktive und passive Bewegungsumfang im Rahmen einer standardisierten klinischen Untersuchung. Die präoperative Bildgebung umfasste neben einer Schichtbildgebung (CT/MRT) und einer Sonografie der Schulter Röntgenbilder in 3 Ebenen (a.p.-, Y- und axialer Projektion) sowie die Gegenseite in a.p.-Projektion mit Messlatte. Die postoperative Analyse mit u.a. Beurteilung des Scapula-Notching wurde nach der Methode von Sirveaux anhand von Standard-Röntgenbildern in 3 Ebenen analysiert. Die Einschlusskriterien waren ein schmerzhaftes Funktionsdefizit bei chronischer Traumaschulter, Rotatorendefekarthropathie und Dezentrierung bei Z.n. Endoprothese. Die Ausschlusskriterien waren Alter < 60 Jahre, Infektion und komplette Axillarisparese.

Bisher konnten die ersten 9 Patienten nach durchschnittlich 12 Monaten (4–24 Monate) nachuntersucht werden. Der nicht alters- und geschlechtskorrigierte Constant-Score verbesserte sich von präoperativ 17 auf postoperativ 48 Punkte. Abbildung 6 zeigt die verschiedenen Scores in Abhängigkeit zu den verschiedenen Indikationen (s. Abb. 6). Auch im SF-36 konnte in allen Kategorien ein deutlicher Anstieg der Punkte beobachtet werden (Abb. 7). Es konnte bisher nur eine Komplikation (11,1 %) beobachtet werden. In einem Fall kam es zu einer Luxation, die eine geschlossene komplikationslose Reposition erforderte. Weitere Komplikationen, wie z.B. Acromionfrakturen, Infektionen oder Lockerungen, wurden bisher nicht festgestellt. Bis zum jetzigen Zeitpunkt konnte auch bei den Auswertungen der Röntgenbilder kein inferiores Scapula-Notching beobachtet werden.

Parameter	Siveaux et al. 2004	Boileau et al. 2006	Werner et al. 2005	Simovitch et al. 2007	Nolan et al. 2011	Lévigne et al. 2008	Wall et al. 2007
N	80	45	48	77	71	337	152
Follow-up Monate	44	40	48	44	24	47	40
Notching	64 %	68 %	96 %	44 %	49 %	62 %	51 %

Tabelle 1 Literaturvergleich Notching-Rate.

Diskussion

Unsere Frühergebnisse zeigen im Vergleich zu früheren Studien [9, 10, 12, 13, 17–19] ebenfalls signifikante Verbesserungen im Constant-Score nach Agilon Invers Implantation. Auffallend ist, dass wir nach durchschnittlich 12 Monaten bis auf eine Luxation keine weiteren ernsthaften Komplikationen, wie z.B. Glenoidlockerungen, Acromionfrakturen oder Infektionen, feststellen konnten. Vor allem auch das in der Literatur häufig beschriebene postoperative Problem des Scapula-Notching konnten wir nicht beobachten, obwohl es mit einer Inzidenz von 44–96 % angegeben wird [3, 4, 9] (s. Tab. 1). Es muss also davon ausgegangen werden, dass die Designveränderungen der Agilon Invers einen positiven Einfluss auf die Verminderung des Scapula-Notching zeigt. Wichtiger erscheint jedoch nicht die Inzidenz des Notching, sondern dessen Fortschreiten. Mehrere Studien geben einen Notching-Progress zwischen 18 und 45,6 % an [6, 9, 10, 12, 13, 17, 18, 20]. Natürlich stellen die geringe Patientenanzahl der hier vorgestellten Frühergebnisse sowie der kurze Nachuntersuchungszeitraum von 12 Monaten berechnete Kritikpunkte dar, um Aussagen für einen suffizienten Vergleich, v.a. in Hinblick auf eine Progredienz des Scapula-Notching, mit der Literatur tätigen zu können. Diesbezüglich müssen Langzeitergebnisse abgewartet werden. Trotzdem lässt sich anhand der vorgestellten Ergebnisse eine Tendenz ableiten, die u.U. einem Literaturvergleich standhält.

Es gibt verschiedene Möglichkeiten, das Adduktionsdefizit durch ein verändertes Design der Prothese zu verringern oder ganz zu vermeiden, ohne dass es zu einem Impingement der humera-

len Gelenkpfanne am Schulterblatt kommt [21]. Zu den Optionen gehören ein verringerter Hals-Schaft-Winkel der humeralen Komponente, eine flachere Prothesenpfanne, eine Lateralisation des Rotationszentrums, ein erhöhter Glenosphärenradius, eine inferior angebrachte Metaglene sowie eine exzentrische Glenosphäre mit inferiorer Überhang über das Glenoid [15].

Gutierrez und Mitarbeiter [7] simulierten verschiedene Designoptionen und schlussfolgerten, dass ein humeraler Hals-Schaft-Winkel von 130°, gefolgt von einer inferioren Position der Glenosphere, ein lateraler Offset des Rotationszentrums von 10 mm, ein inferiorer Tilt der Glenosphere und ein Durchmesser von 42 mm der Glenosphere die effektivsten Methoden darstellen, um ein Adduktions-Impingement zu verhindern.

Valenti und Mitarbeiter [16] haben kürzlich die Ergebnisse von 76 Patienten veröffentlicht, die mit einem neuen Design einer inversen Schulterprothese versorgt wurden. Bei diesem Prothesendesign ist das Rotationszentrum 8,5 mm lateralisiert und der Inklinationwinkel der Prothese beträgt 135° und wird mit einem Polyethylen-Inlay auf 155° aufgebaut. Nach durchschnittlich 44 Monaten wurden kein Scapula-Notching und keine Glenoidlockerung beobachtet.

Eine Lateralisation des Rotationszentrums mit einem metallischen Offset wird von der Forschungsgruppe um Fankle vorgeschlagen [22]. In einer kurzfristigen Nachuntersuchung von 33 Monaten zeigte sich mit diesem Prothesendesign kein Anhalt für ein Scapula-Notching. Allerdings führt dieser Ansatz zu einem vermehrten Drehmoment im Bereich der Glenoid-Komponente. Bereits eine Lateralisation von 10 mm führt zu einer Erhöhung des Drehmomentes im

Bereich der Glenoidverankerung von 800 Nm (800 N entsprechen ca. einmal Körpergewicht), während bei dem konventionellen Design ohne Lateralisation theoretisch kein Drehmoment an der Glenoidverankerung auftreten müsste, sondern nur Scherkräfte. Diese Konstellation geht mit einem erhöhten Risiko einer Glenoidlockerung einher, v.a. bei osteoporotischen Knochen [23], weil das Rotationszentrum nicht mehr dem Punkt der Kraffteinleitung entspricht und es daraufhin zu einem sog. „Schaukelpferdphänomen“ der Metaglene kommt [24]. Hopkins und Mitarbeiter [25] konnten dieses Phänomen auch in einer biomechanischen Vergleichsmessung zwischen einem konventionellen Design einer inversen Grammont-Schulterprothese und einem Modell mit lateralisiertem Rotationszentrum durch eine erhöhte Mikrobeweglichkeit unter der Basisplatte bei Wechselbewegungen beweisen. Dieses ist nicht nur biomechanisch nachweisbar, sondern spiegelt sich auch in einer erhöhten Lockerungsrate dieser Prothesenmodelle wider, mit 12 % nach 2 Jahren [22] vs. 4 % nach 15 Jahren bei der herkömmlichen Grammont-Prothese [26].

Des Weiteren wird durch eine Lateralisation des Offsets der günstige Effekt einer erhöhten Kraftentwicklung des Deltamuskels durch die Medialisierung des Rotationszentrums vermindert. Im Vergleich zu anatomischen Schulterprothesen kommt es bei den inversen Prothesen durch die Medialisierung des Rotationszentrums zu 20 % mehr Drehmoment des Deltamuskels [27]. Ca. 1 cm Medialisierung des Rotationszentrums führt zu einer Steigerung der Effizienz des Musculus Deltoideus um ca. 25 %. Diese Argumente waren Gründe dafür, dass bei der Entwicklung der Agilon Invers von einer Lateralisation des Offsets

Abstand genommen wurde und auch eine Vermeidung des Scapula-Notchings bzw. eine Verminderung der Glenoidlockerung durch andere sicherere Designmerkmale erreicht werden sollten. Da unsere bisherigen Ergebnisse diese Komplikationen nicht zeigen, müssen wir davon ausgehen, dass die o.b. Designmerkmale der Agilon Invers ausreichend sind, diese Komplikationen zu verhindern ohne das erhöhte Risiko des sog. „Schaukelpferdphänomen“ zu induzieren.

Eine weitere Methode die Vorteile der Lateralisation des Rotationszentrums zu gewinnen und gleichzeitig die Nachteile dieser Konstellation, v.a. das erhöhte Drehmoment am Glenoid, zu minimieren ist das von Boileau und Mitarbeitern vorgestellte Konzept der knöchernen Lateralisation, das sog. „bony increase-offset“ oder „BIO-RSA“ [28]. Dieses Design hat den Vorteil einer Lateralisation der Prothese unter Erhaltung des Rotationszentrums im Bereich des Knochens sowie des eigentlich bewährten ursprünglichen Prothesendesigns. Während der Prothesenimplantation wird eine Spongiascheibe aus dem Humeruskopf entfernt, als autologer „Knochengraft“ am Glenoid unter der Glenosphäre wieder eingesetzt und durch einen um 10 mm verlängerten Stift der Basisplatte sowie 4 Schrauben gehalten. Nach einer knöchernen Konsolidation dieses Knochenblocks verändert sich das Verhältnis zwischen Drehzentrum und Knochen-/Protheseninterface nicht, während der Humerus weniger medialisiert ist. Nach einem Minimum von 2 Jahren waren alle Knochengrafts konsolidiert und es wurden signifikante Verbesserungen der Schultermobilität festgestellt. Scapula-Notching wurde in 9 von 42 Fällen beobachtet. Diese Methode ist vor allem in Fällen einer Subscapularis-Insuffizienz zur Verbesserung der Prothesenstabilität zu empfehlen.

Die Agilon Invers weist einen verringerten Hals-Schaft-Winkel der humeralen Komponente auf. Dieses Prothesendesignmerkmal zeigt in biomechanischen Untersuchungen ein deutlich verringertes Risiko für ein Scapula-impingement. Im Gegensatz dazu steht ein erhöhtes Risiko für einen superioren Konflikt der Prothese mit dem Acromion und für eine mögliche Prothesenin-

stabilität in der ersten Phase der Abduktion [23, 29, 30].

Während wir bei der Agilon Invers bisher keinerlei Anzeichen für einen superioren Konflikt gefunden haben, ist das erhöhte Risiko für eine Prothesenluxation gegenwärtig, da wir bisher als einzige Komplikation eine Luxation beobachten konnten. Insgesamt scheint sich dieses Problem jedoch in Grenzen zu halten. Trotzdem müssen Langzeitbeobachtungen darüber Auskunft geben, ob diese Komplikation durch den verringerten Hals-Schaft-Winkel beherrschbar bleibt. Kempton und Mitarbeiter berichteten von einer inversen Schulterprothese mit einer Kombination aus einem metallisch lateralisierten Glenosphere und einem reduzierten Hals-Schaft-Winkel [31]. Sie fanden nach einem mittleren Follow-up von 16 Monaten eine Notchingrate Grad 1–2 von 16 % und keinerlei Notching Grad 3–4. Während diese Ergebnisse ermutigend sind, müssen Langzeitergebnisse abgewartet werden, um mögliche Glenoidlockerungen oder andere Komplikationen durch das Prothesen-Design im Rahmen eines vermehrten Drehmoments am Glenoid auszuschließen. Letztendlich erscheint eine exzentrische Glenosphere mit inferiorer Überhang am Glenoid noch das am wenigsten komplikationsbehaftete Designmerkmal zur Vermeidung eines Scapula-Notching zu sein.

Kelly und Mitarbeiter [32] schlagen für die Aequalis reversed shoulder (Tornier, Edina, Minnesota, USA) eine inferior angebrachte Metaglène vor, deren Zentralzapfen sich idealerweise 12 mm kranial des inferioren Glenoidrandes befindet. Dadurch wird ein inferiorer Überhang der Metaglène erzeugt, sodass ein Impingement verhindert wird und die inferiore Spongiaschraube noch ausreichend fixiert werden kann. Lévine und Mitarbeiter [33] kritisieren einen inferioren Überhang der Metaglène, da sie die Fixation der inferioren Spongiaschraube gefährdet sehen. Laut De Wilde und Mitarbeiter [15] ist eine exzentrische Glenosphäre mit inferiorer Überhang der effektivste Weg, dem mechanischen Konflikt an der Scapula vorzubeugen. Lévine und Mitarbeiter [33] empfehlen einen Überhang von 4 mm über den inferioren Glenoidring hinaus. Auch Nyffeler und Mitarbeiter [21] und Gutiérrez und Mitarbeiter [34] zeigen

diesen positiven Einfluss des inferioren Überhangs auf den Winkel des Adduktionsdefizites, auch Notch-Winkel genannt. In einer ersten retrospektiven, radiologisch-klinischen Studie von 20 Patienten mit einer mittleren Follow-Up-Zeit von 27,5 Monaten nach der Implantation einer exzentrischen Glenosphäre (Shoulder Modular Replacement reverse, Lima corporate, Udinese, Italien) mit inferiorer Überhang von $4,3 \pm 0,8$ mm konnte weder das Phänomen des Scapula-Notching noch eine implantatassoziierte Komplikation wie frühzeitige Materiallockerung nachgewiesen werden [35]. Auch wir konnten bisher mit dem Design der Agilon Invers kein Scapula-Notching oder eine frühzeitige Glenoidlockerung feststellen. Falls ein inferiorer Überhang im Einzelfall nicht möglich sein sollte, kann sich ein Entfernen des Tuberculum infraglenoidale, um so ein Adduktionsdefizit zu vermindern, positiv auswirken [36].

Das inverse Design des Agilon Schulterystems von Implantcast (Implantcast GmbH, Buxtehude, Deutschland) unterscheidet sich von den meisten anderen inversen Schulterssystemen in der Wahl des Materials der artikulierenden Gleitpartner. Bei der Agilon Invers wird eine Polyethylenglenosphäre und eine Humeruskappe aus einer keramikbeschichteten Titanlegierung verwendet. Dieses steht im Gegensatz zu bisherigen Designs, deren Humeruskappe aus Polyethylen und deren Glenosphäre aus einer Metalllegierung besteht. Diese Umkehr der Materialpaarung zeigt im o.a. Prüfbericht zum tribologischen Verhalten der artikulierenden Komponenten einen deutlich verminderten Materialabrieb von etwa $28 \text{ mg}/10^6$ Zyklen im Vergleich zu $57,3 \text{ mg}/10^6$ Zyklen bei einer vergleichbaren inversen Schulterprothesenkombination mit einer Polyethylenpfanne und einer Glenosphäre aus einer Metalllegierung.

Die Verwendung einer Polyethylenglenosphäre, die mit einer Humeruskappe aus einer Metalllegierung artikuliert, scheint somit einen positiven Einfluss auf den Materialverschleiß zu haben.

Dieses unterstreicht auch eine biomechanische Studie der Forschungsgruppe um Kohut und Mitarbeiter [37], die ebenfalls die tribologischen Eigenschaften einer konventionellen mit der invertierten Gleitpaarung einer inversen Prothese verglichen haben. Nach

500.000 Zyklen ergab sich ein Abrieb für die Polyethylen-Komponenten von 9,78 mg für die Gleitpaarung Polyethylen-Glenosphere/Metall-Inlay und 8,40 mg für die Gleitpaarung Metall-Glenosphere/Polyethylen-Inlay. Es konnten somit kaum Unterschiede zwischen den verschiedenen Materialpaarungen in Bezug auf den Materialabrieb festgestellt werden. Der errechnete Massenverlust eines Polyethylen-Inlays aufgrund eines mechanischen Notchings wird dagegen zwischen 73 und 3.881 mg angegeben, welches durch den deutlichen Materialabrieb der Humeruskappe an der Stelle des mechanischen Anstoßes am inferioren Scapulahals begründet ist und sich oft bei explantierten Polyethylen-Humeruskappen bei Patienten mit radiologisch nachgewiesenem Scapula-Notching zeigte.

Hiernach zeigt sich in Bezug auf den Materialverschleiß, dass es keinen erkennbaren Unterschied gibt, welche Materialpaarung verwendet wird, solange man ein mechanisches Scapula-Notching beispielsweise durch einen inferioren Überhang einer exzentrischen Glenosphäre verhindern kann. Durch das exzentrische Design kommt es ohne mechanischen Kontakt der Humeruskappe an der Skapula, wie er durch inferioren Überhang der Glenosphäre verhindert wird, auch nicht zu einem Abrieb von Prothesenmaterial am Knochen, der Osteolysen induzieren kann [37].

In klinischen Studien zeigte sich die Verwendung von Polyethylenglenosphären auch im Hinblick auf die kli-

nisch-funktionellen Ergebnisse nicht als nachteilhaft [38, 39].

Inzwischen gibt es zunehmend Hersteller, die sich dafür entscheiden bei ihren inversen Prothesendesigns mit nach kaudal exzentrischen Glenosphären, ultrahochmolekulares Polyethylen als Material für die Glenosphären sowie Metalllegierungen als Material für die Humeruskappen zu verwenden (LIMA SMR Shoulder, MATHYS Affinis inverse).

Fazit

Die inverse Schulterendoprothetik zeigte in den letzten Jahrzehnten einen raschen Fortschritt in der Weiterentwicklung innerhalb der Schulterendoprothetik. Patienten mit Destruktion des Schultergelenks und einem nicht wiederherstellbaren Defekt der Rotatorenmanschette, der eine Destabilisierung des Schultergelenks provoziert, können von der Implantation einer inversen Schultertotalendoprothese profitieren. Neben der Schmerzbefreiung lassen sich hier mit inversen Schultertotalendoprothesen auch funktionell gute Ergebnisse erreichen. Die große Schwäche ist jedoch das häufig berichtete Phänomen des inferioren Scapula-Notching.

Sowohl eine Materialumkehr der artikulierenden Gleitpartner, die im Abriebtest eine deutliche Reduktion des Polyethylen-Verschleiß im Vergleich zu einer konventionellen Gleitpaarung erkennen ließ, als auch die weiteren Designmerkmale der Agilon Invers zur Protektion eines Scapula-

Notching zeigen vielversprechende Ergebnisse. Schwere, durch die PE-Krankheit bedingte Osteolysen sowie das mechanisch verursachte Notching, sollten aufgrund der spezifischen Konstruktionsmerkmale der vorgestellten Agilon Invers nicht mehr auftreten bzw. deutlich reduziert werden. Dadurch versprechen wir uns eine Verlängerung der Standzeiten durch Verringerung von Lockerungsraten. Diese Hypothese muss jedoch durch weitere Langzeitstudien bewiesen werden. Bis dahin verbleibt die Empfehlung, eine inverse Schulterprothese nur im höheren Alter zu implantieren, bzw. wenn keine alternativen therapeutischen Möglichkeiten bestehen.

Interessenkonflikt: Der korrespondierende Autor weist auf folgende Beziehung hin: Dr. N. Hellmers ist als Referent für die Firma Implantcast tätig. Er erhält Beraterhonorare von der Firma Implantcast.

Sponsoren: Der in der vorliegenden Übersichtsarbeit beschriebene Dauerbelastungs- und Abriebtest in Anlehnung an DIN ISO 14243 wurde durch die Firma Implantcast in Auftrag gegeben und finanziert. OUP

Korrespondenzadresse

Dr. med. Niels Hellmers
Allgemeine Orthopädie und
Zentrum für Endoprothetik
Schön Klinik Hamburg Eilbek
Dehnhaiide 120
22081 Hamburg
niels.hellmers@gmail.com

Literatur

- Kim SH, Wise BL, Zhang Y et al.: Increasing incidence of shoulder arthroplasty in the United States. The Journal of Bone & Joint Surgery 2011; 93: 2249–2254
- Joshi D: Reverse shoulder replacement soaring popularity. 2009. <http://www.pearliverinc.com/pdi/htmlviewer.jsp?q=/var/www/html/pearliver/market/ext/html/Reverse-Shoulder-Replacement-Soaring-Popularity-07-20-09.html&t=Reverse%20Shoulder%20Replacment%20Soaring%20Popularity&c=ext>. Accessed 2011 Feb 24
- Smith C, Guyver P, Bunker T: Indications for reverse shoulder replacement A systematic review. Journal of Bone & Joint Surgery, British 2012; 94: 577–583
- Zumstein MA, Pinedo M, Old J et al.: Problems, complications, reoperations, and revisions in reverse total shoulder arthroplasty: a systematic review. J Shoulder Elbow Surg 2011; 20: 146–157
- Simovitch RW, Helmy N, Zumstein MA et al.: Impact of fatty infiltration of the teres minor muscle on the outcome of reverse total shoulder arthroplasty. J Bone Joint Surg Am 2007; 89: 934–939
- Farshad M, Gerber C: Reverse total shoulder arthroplasty-from the most to the least common complication. Int Orthop 2010; 34: 1075–1082
- Gutierrez S, Comiskey C, Luo ZP et al.: Range of impingement-free abduction and adduction deficit after reverse shoulder arthroplasty. Hierarchy of surgical and implant-design-related factors. J Bone Joint Surg Am 2008; 90: 2606–2615
- Gutierrez S, Levy JC, Frankle MA et al.: 3rd. Evaluation of abduction range of motion and avoidance of inferior scapular impingement in a reverse shoulder model. J Shoulder Elbow Surg 2008; 17: 608–615
- Simovitch RW, Zumstein MA, Lohri E et al.: Predictors of scapular notching in patients managed with the Delta III reverse total shoulder replacement. J Bone Joint Surg Am 2007; 89: 588–600

10. Sirveaux F, Favard L, Oudet D et al.: Grammont inverted total shoulder arthroplasty in the treatment of glenohumeral osteoarthritis with massive rupture of the cuff. Results of a multicentre study of 80 shoulders. *J Bone Joint Surg Br* 2004; 86: 388–395
11. Ekelund A, Seebauer L: Advanced evaluation and management of glenohumeral arthritis in the cuff-deficient shoulder. In *The Shoulder CAJ* Rockwood, and FA Matsen, editors. Philadelphia: Saunders Elsevier, 2009: 1247–1276
12. Levigne C, Boileau P, Favard L et al.: Scapular notching in reverse shoulder arthroplasty. *J Shoulder Elbow Surg* 2008; 17: 925–935
13. Werner CM, Steinmann PA, Gilbert M et al.: Treatment of painful pseudoparesis due to irreparable rotator cuff dysfunction with the Delta III reverse-ball-and-socket total shoulder prosthesis. *J Bone Joint Surg Am* 2005; 87: 1476–1486
14. Nicholson GP, Strauss EJ, Sherman SL: Scapular notching: Recognition and strategies to minimize clinical impact. *Clin Orthop Relat Res* 2011; 469: 2521–2530
15. de Wilde LF, Poncet D, Middernacht B et al.: Prosthetic overhang is the most effective way to prevent scapular conflict in a reverse total shoulder prosthesis. *Acta Orthop* 2010; 81: 719–726
16. Valenti P, Sauzieres P, Katz D et al.: Do less medialized reverse shoulder prostheses increase motion and reduce notching? *Clin Orthop Relat Res* 2011; 469: 2550–2557
17. Boileau P, Watkinson D, Hatzidakis AM et al.: Neer Award 2005: The Grammont reverse shoulder prosthesis: results in cuff tear arthritis, fracture sequelae, and revision arthroplasty. *J Shoulder Elbow Surg* 2006; 15: 527–540
18. Nolan BM, Ankerson E, Wiater JM: Reverse total shoulder arthroplasty improves function in cuff tear arthropathy. *Clin Orthop Relat Res* 2011; 469: 2476–2482
19. Wall B, Walch G: Reverse shoulder arthroplasty for the treatment of proximal humeral fractures. *Hand Clin* 2007; 23: 425–430
20. Wall B, Nove-Josserand L, O'Connor DP et al.: Reverse total shoulder arthroplasty: a review of results according to etiology. *J Bone Joint Surg Am* 2007; 89: 1476–1485
21. Nyffeler RW, Werner CM, Gerber C: Biomechanical relevance of glenoid component positioning in the reverse Delta III total shoulder prosthesis. *J Shoulder Elbow Surg* 2005; 14: 524–528
22. Frankle M, Siegal S, Pupello D et al.: The reverse shoulder prosthesis for glenohumeral arthritis associated with severe rotator cuff deficiency. A minimum two-year follow-up study of sixty patients. *J Bone Joint Surg Am* 2005; 87: 1697–1705
23. Boileau P, Watkinson DJ, Hatzidakis AM et al.: Grammont reverse prosthesis: design, rationale, and biomechanics. *J Shoulder Elbow Surg* 2005; 14: 147S–161S
24. De Wilde LF, Audenaert EA, Berghs BM: Shoulder prostheses treating cuff tear arthropathy: a comparative biomechanical study. *J Orthop Res* 2004; 22: 1222–1230
25. Hopkins AR, Hansen UN, Bull AM et al.: Fixation of the reversed shoulder prosthesis. *J Shoulder Elbow Surg* 2008; 17: 974–980
26. Guery J, Favard L, Sirveaux F et al.: Reverse total shoulder arthroplasty. Survivorship analysis of eighty replacements followed for five to ten years. *J Bone Joint Surg Am* 2006; 88: 1742–1747
27. Terrier A, Reist A, Merlini F et al.: Simulated joint and muscle forces in reversed and anatomic shoulder prostheses. *J Bone Joint Surg Br* 2008; 90: 751–756
28. Boileau P, Moineau G, Roussanne Y et al.: Bony increased-offset reversed shoulder arthroplasty: minimizing scapular impingement while maximizing glenoid fixation. *Clin Orthop Relat Res* 2011; 469: 2558–2567
29. Grammont PM, Baulot E: Delta shoulder prosthesis for rotator cuff rupture. *Orthopedics* 1993; 16: 65–68
30. Gutierrez S, Walker M, Willis M et al.: Effects of tilt and glenosphere eccentricity on baseplate/bone interface forces in a computational model, validated by a mechanical model, of reverse shoulder arthroplasty. *J Shoulder Elbow Surg* 2011; 20: 732–739
31. Kempton LB, Balasubramaniam M, Ankerson E et al.: A radiographic analysis of the effects of glenosphere position on scapular notching following reverse total shoulder arthroplasty. *J Shoulder Elbow Surg* 2011; 20: 968–974
32. Kelly JD 2nd, Humphrey CS, Norris TR: Optimizing glenosphere position and fixation in reverse shoulder arthroplasty, Part One: The twelve-mm rule. *J Shoulder Elbow Surg* 2008; 17: 589–594
33. Levigne C, Garret J, Boileau P et al.: Scapular notching in reverse shoulder arthroplasty: is it important to avoid it and how? *Clin Orthop Relat Res* 2011; 469: 2512–2520
34. Gutierrez S, Keller TS, Levy JC et al.: Hierarchy of stability factors in reverse shoulder arthroplasty. *Clin Orthop Relat Res* 2008; 466: 670–676
35. De Biase CF, Di Giorgio G, Vitullo A et al.: The use of an eccentric glenosphere in reverse total shoulder arthroplasty. In *Lima News – The magazine of Lima Corporate* 2011
36. Middernacht B, De Roo PJ, Van Maele G, De Wilde LF: Consequences of scapular anatomy for reversed total shoulder arthroplasty. *Clin Orthop Relat Res* 2008; 466: 1410–1418
37. Kohut G, Dallmann F, Irlenbusch U: Wear-induced loss of mass in reversed total shoulder arthroplasty with conventional and inverted bearing materials. *J Biomech* 2012; 45: 469–473
38. Bloch, HR Ghidelli A: First results using new type of glenosphere. 2009
39. Castagna A, Bischof A, Budassi P et al.: Comparison of clinical outcomes of reverse total shoulder arthroplasty performed with 36mm standard, 36 mm eccentric CoCrMo and 44 mm cross-linked UHMWPE glenospheres: A multicenter study. In *Proceedings of the 12th European Federation of National Association of Orthopaedics and Traumatology (EFORT)*. Copenhagen, Denmark 2011